

УДК 617.553-006.3.04

Забрюшинные высокодифференцированные липосаркомы: прогностическое значение доли склерозирующего компонента в опухоли

А.Ю. Волков¹, Н.А. Козлов¹, С.Н. Неред¹, И.С. Стилиди¹, А.М. Строганова¹, П.П. Архири¹, Е.Ю. Антонова¹, С.А. Привезенцев²

¹ ФГБУ «НМИЦ онкологии им. Н.Н. Блохина» Минздрава России; Российская Федерация, 115478, г. Москва, Каширское ш., д. 23

² ГБУ ДЗ г. Москвы Городская клиническая больница им. Д.Д. Плетнева; Российская Федерация, 105077, г. Москва, ул. 11-я Парковая, д. 32

РЕЗЮМЕ. Цель исследования. Оценка взаимосвязи доли склеротических изменений в забрюшинных высокодифференцированных липосаркомах (ВДЛПС) с отдаленными результатами хирургического лечения больных.

Материал и методы. В исследование были включены 111 пациентов с первичными забрюшинными ВДЛПС, которым выполнялось радикальное хирургическое лечение в ФГБУ «НМИЦ онкологии им. Н.Н. Блохина» Минздрава России. После пересмотра гистологических препаратов и реклассификации в соответствии с критериями ВОЗ (2013) все случаи были разделены на гистологические подтипы ВДЛПС. В зависимости от относительной доли склеротического компонента в опухоли больные были поделены на группы сравнения, включенные в межгрупповой анализ общей (ОВ) и безрецидивной (БРВ) выживаемости.

Результаты. ОВ достоверно хуже в группе больных с долей склероза в опухоли >15% ($p=0,0001$; log-rank test). Медиана ОВ в группе липомоподобного подтипа ВДЛПС (склероз <15%) составила 221 (95% ДИ, 176, 265) мес, в группе склерозирующего подтипа ВДЛПС (склероз >15%) – 115 (95% ДИ, 90, 140) мес. Показатели 10-летней выживаемости в группах липомоподобного и склерозирующего подтипов ВДЛПС были 50 и 18 соответственно. БРВ достоверно хуже в группе больных со склерозирующим подтипом ВДЛПС, чем с липомоподобным подтипом ($p=0,001$; log-rank test). Медиана БРВ в группе липомоподобного подтипа составила 83 (95% ДИ, 76, 90) мес, в группе склерозирующего подтипа – 42 (95% ДИ, 35, 49) мес. Показатели 5-летней БРВ в группах липомоподобного и склерозирующего подтипов были 54 и 21% соответственно.

Заключение. Результаты исследования демонстрируют более агрессивное течение заболевания при увеличении объема склерозирующего компонента в ВДЛПС. Мы полагаем, что оценка доли склерозирующего компонента ВДЛПС может служить эффективным морфологическим маркером менее благоприятного прогноза при забрюшинных ВДЛПС.

Ключевые слова: липосаркома, высокодифференцированная липосаркома, гистологические подтипы, неорганные забрюшинные опухоли, прогноз, склерозирующий

Retroperitoneal well-differentiated liposarcoma: prognostic significance of the degree of sclerosis in the tumor

A.Yu. Volkov¹, N.A. Kozlov¹, S.N. Nered¹, I.S. Stilidi¹, A.M. Stroganova¹, P.P. Archery¹, E.Yu. Antonov¹, S.A. Privezentsev²

Для корреспонденции

Волков Александр Юрьевич,
ФГБУ «НМИЦ онкологии им. Н.Н. Блохина»
Минздрава России, Москва
E-mail: 79164577128@yandex.ru

For correspondence

Volkov Alexander Yu.,
FSBI «National Medical Research Center of
Oncology named after N.N. Blokhin» of the Ministry
of Health of Russia, Moscow
E-mail: 79164577128@yandex.ru

Статья поступила 10.02.2020 г.

Принята к печати 12.03.2020 г.

Рекомендована к публикации
Т.К. Харатишвили

¹ FSBI «National Medical Research Center of Oncology named after N.N. Blokhin» of the Ministry of Health of Russia, Moscow; 23, Kashirskoe sh., Moscow, 115478, Russian Federation

² City Clinical Hospital D.D. Pletneva, Russia; 32, 11-ya Parkovaya str., Moscow, 105077, Russian Federation

ABSTRACT. Objective. To study the influence of the degree of sclerosis in the retroperitoneal well-differentiated liposarcomas (WDLPS) on the long-term results of surgical treatment of patients.

Material and methods. The study included 111 patients with primary retroperitoneal WDLPS who underwent radical surgical treatment in Federal State Budgetary Institution «N.N. Blokhin National Medical Research Center of Oncology» of the Ministry of Health of the Russian Federation. Histological slides of all surgical specimens were reviewed by an experienced pathologist and reclassified according to WHO criteria (2013) for histological subtypes of the WDLPS. Patients were divided into groups depending on the degree of tumor sclerosis and enrolled in intergroup analysis of overall (OS) and recurrencefree (RFS) survival was performed.

Results. OS is significantly worse in the group of patients who had the degree of sclerosis in the tumor >15% ($p=0.0001$; log-rank test). The median OS was 221 months (95% CI, 176, 265) in the group of lipoma-like subtype (sclerosis <15%), and 115 months (95% CI, 90, 140) in the group of sclerosing subtype (sclerosis >15%). The 10-year survival rates were 50% and 18% in the lipoma-like and sclerosing subtype groups respectively. RFS was also significantly worse in the group of patients with the sclerosing subtype of the WDLPS than in the group of patients with the lipoma-like subtype ($p=0.001$; log-rank test). The median RFS was 83 months (95% CI, 76, 90) in the lipoma-like subtype group, and 42 months (95% CI, 35, 49) in the sclerotic group. The 5-year RFS were 54% and 21% in the groups of lipoma-like and sclerosing subtypes respectively.

Conclusion. Results of the study demonstrate that increased amount of sclerosing component in the WDLPS is associated with poor prognosis. We believe that semi-quantitative counting of sclerosing component in retroperitoneal WDLPS can serve as an effective morphological marker of a less favorable prognosis of the disease.

Keywords: liposarcoma, well-differentiated liposarcoma, histologic subtype, non-organ retroperitoneal tumor, prognosis, sclerosing

Введение

Высокодифференцированные липосаркомы/ атипичные липоматозные опухоли (ВДЛПС/АЛО) являются самым распространенным гистологическим типом липосарком и составляют 40–45% случаев данной группы опухолей. ВДЛПС/АЛО чаще всего возникают в глубоких мягких тканях конечностей, преимущественно на бедре. Забрюшинное пространство является вторым наиболее распространенным местом возникновения новообразования, что составляет 15–20% случаев. В последней классификации опухолей костей и мягких тканей, изданной Всемирной организацией здравоохранения (ВОЗ, 2013 г.), ВДЛПС была переименована в атипичную липоматозную опухоль ввиду того, что данный гистологический тип липосаркомы относится к местноагрессивным опухолям с низкой степенью злокачественности и отсутствием метастатического потенциала [1–4]. Кроме того, изменение терминологии связано с локализацией опухоли и, как следствие, с особенностями клинического течения и прогнозом. Так, термин «атипичная липоматозная опухоль» относится к резектабельным опухолям конечностей, когда возможно выполнение широкого иссечения новообразования с местноагрессивным биологическим потенциалом и благоприятным прогнозом. В то время как термин «высокодифференцирован-

ная липосаркома» применим исключительно для забрюшинной и медиастинальной локализации, где затруднено или невозможно выполнение широкого иссечения, а частота локального рецидива наиболее высока [1, 2, 5].

Согласно последней классификации опухолей костей и мягких тканей ВОЗ (2013), ВДЛПС подразделяются на 3 гистологических варианта: 1) липомоподобный — опухоль преимущественно или полностью представлена жировой тканью, гистологически сходной с неизменной жировой тканью или липомой; 2) склерозирующий — большая часть липогенной опухоли представлена полями коллагена с низким содержанием стромальных клеток без признаков липогенной дифференцировки. Данный вариант ВДЛПС наиболее характерен для забрюшинной локализации и семенного канатика; 3) воспалительный — независимо от доли жирового или склеротического компонентов опухоль отличается высоким содержанием воспалительных клеток (нейтрофилы, лимфоциты, плазмочиты). Данный вариант ВДЛПС чаще всего встречается при забрюшинной локализации опухоли. В последние 15 лет был описан сравнительно редкий веретеноклеточный вариант ВДЛПС, представленный характерными веретеновидными клетками с патогномоничными мутациями генов *RBI*, *RCBTB2*, *DLEU1* и *ITM2B* (при отсутствии характерной для ВДЛПС амплификации гена *MDM2*) и локализацией

почти исключительно в мягких тканях конечностей. Несмотря на нередкое появления у ВДЛПС миксоидных изменений различной выраженности, микроскопически имитирующих миксоидную липосаркому, эксперты ВОЗ не сочли необходимым выделить миксоидного варианта ВДЛПС/АЛО [1, 2].

ВДЛПС/АЛО характеризуются хромосомными aberrациями, содержащими амплифицированные сегменты на участке 12q13-15, с гиперэкспрессированными онкогенами MDM2 и CDK4. MDM2 и CDK4 являются наиболее часто амплифицированными генами, встречаясь почти в 100 и 90% случаев ВДЛПС/АЛО [6–11].

Несмотря на широкий спектр гистологических вариантов ВДЛПС, описанных в классификации ВОЗ (2013), ни один из них, по мнению экспертов, не ассоциирован с течением и прогнозом заболевания [13, 14], а единственным клинико-морфологическим параметром, связанным с развитием рецидива, является анатомическая локализация опухоли [1, 13, 14]. Тем не менее следует отметить, что подобные выводы сделаны по данным исследований 1990-х и начала 2000-х годов [1, 4, 13, 14]. Кроме того, на протяжении последних 10 лет оценка связи того или иного гистологического компонента ВДЛПС/АЛО с прогнозом заболевания не проводилась.

В настоящем исследовании мы изучили влияние доли склеротического компонента в забрюшинных ВДЛПС на отдаленные результаты хирургического лечения больных, а именно на общую и безрецидивную выживаемость.

Материалы и методы

В исследование включены 111 пациентов с первичными забрюшинными неорганными ВДЛПС, которым выполнялось радикальное хирургическое лечение в ФГБУ «НМИЦ онкологии им. Н.Н. Блохина» Минздрава России в период с 2004 по 2018 г. Пациенты с первично-множественными злокачественными опухолями в исследование не были включены. У всех больных отсутствовали отдаленные метастазы (M0).

В исследовании были использованы архивные гистологические препараты операционного материала, изготовленные стандартным методом и окрашенные гематоксилином и эозином. После пересмотра гистологических препаратов операционного материала ВДЛПС патологоанатомом все случаи были разделены на гистологические подтипы ВДЛПС в соответствии с требованиями Классификации ВОЗ (2013). В семи диагностически спорных случаях с помощью флуоресцентной гибридизация in situ (FISH) была проведена оценка амплификации гена *MDM2* (участок 12q15) — во всех случаях обнаружена характерная для ВДЛПС генетическая aberrация.

В соответствии с критериями Классификации ВОЗ склеротический компонент ВДЛПС опреде-

лялся как нелипогенные коллагенизированные зоны с низкой клеточностью (рис. 1); липомоподобный — участки опухоли, гистологически сходные с жировой тканью зрелого вида (рис. 2); воспалитель-

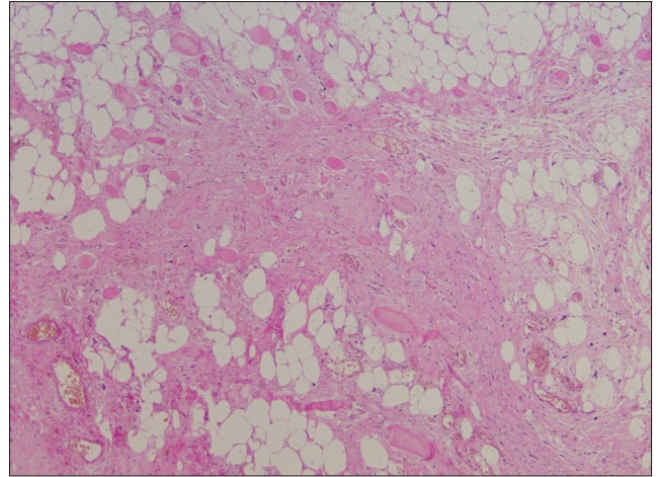


Рис. 1. Высокодифференцированная липосаркома. Склерозирующий компонент. Ув. $\times 40$

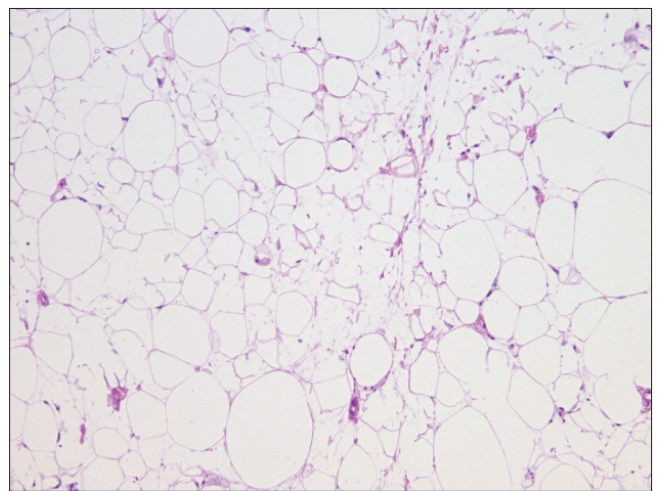


Рис. 2. Высокодифференцированная липосаркома. Липомоподобный компонент. Ув. $\times 100$

ный — различимые на малом и среднем увеличении микроскопа ($\times 40$ – 200) зоны с высоким содержанием воспалительных клеток (рис. 3 а, б); миксоидный — участки опухоли с типичными изменениями матрикса опухоли и низкой клеточностью (рис. 4). Оценка объема того или иного гистологического компонента ВДЛПС проводилась путем световой микроскопии: для каждого клинического случая во всех срезах опухолевой ткани был определен процентный состав компонентов опухоли (липогенный, склеротический, воспалительный и миксоидный) с округлением в ближайшую сторону с 5%-ным шагом (например, 0; 5%; 10% и т. д.). Полученные значения доли (%) каждого компонента были суммированы, а полученная сумма разделена на число исследован-

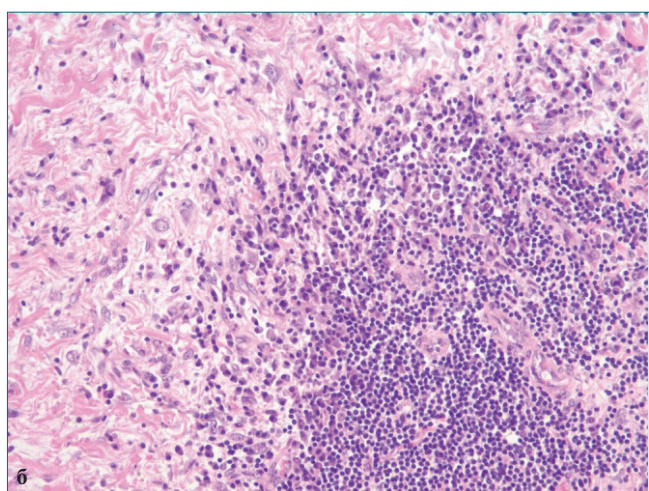
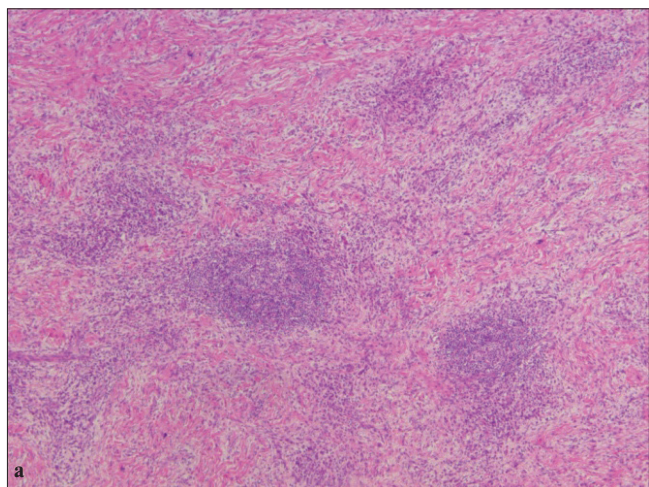


Рис. 3 а, б. Высокодифференцированная липосаркома. Воспалительный компонент на фоне склероза: а – ув. $\times 40$; б – ув. $\times 200$

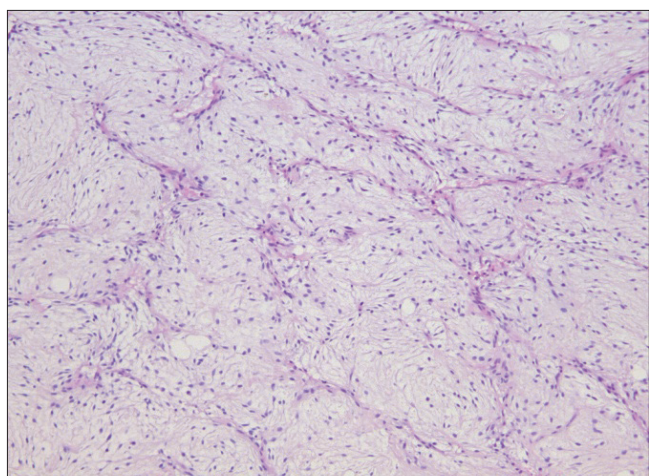


Рис. 4. Высокодифференцированная липосаркома. Миксоидный матрикс. Ув. $\times 100$

ных срезов в каждом случае. Итоговый показатель доли (%) каждого гистологического компонента опухоли был выражен как среднее арифметическое и округлен в ближайшую сторону с 5%-ным шагом.

По результатам пересмотра в исследование вошли пациенты с липомоподобным и склерозирующим подтипами липосарком. Три пациента с ВДЛПС, имеющие более 10% миксоидного матрикса и/или более 10% зон с высоким содержанием воспалительных клеток, не вошли в межгрупповой сравнительный анализ ввиду недостаточного количества случаев.

В зависимости от величины доли склеротического компонента в опухоли больные были разделены на группы сравнения и проведен межгрупповой анализ общей и безрецидивной выживаемости.

Сначала было произведено разделение пациентов на две группы сравнения. Первая группа включала пациентов с минимальной долей склероза в опухоли (доля склероза $\leq 15\%$). Во вторую группу вошли пациенты со склерозирующим подтипом (доля склероза $> 15\%$).

Затем больные были разделены на четыре группы сравнения: 1) с долей склероза в опухоли менее 5%; 2) доля склероза от 5 до 20%; 3) доля склероза более 20%, но менее 50% и 4) пациент с долей склероза в опухоли более 50%. Проведен сравнительный межгрупповой анализ выживаемости.

Также были проанализированы клинические показатели больных (пол, возраст, стадия заболевания по TNM 8-го издания).

Статистический анализ проводился с помощью программы IBM SPSS Statistics v. 23. Графики общей и безрецидивной выживаемости построены по методу Kaplan–Meier. Достоверность различий между группами определялась по логарифмическому ранговому (log-rank) критерию.

Поиск информационных источников произведен в системах NCBI, включая Pubmed. Проанализированы данные ретроспективных и проспективных клинических исследований.

Результаты

108 случаев с липомоподобными и склерозирующими подтипами ВДЛПС были проанализированы. Возраст пациентов варьировал от 17 до 74 лет: 15 (14%) человек до 40 лет, 79 (73%) – от 41 года до 60 лет, 14 (13%) – старше 61 года. Количество женщин вдвое превышало число мужчин: 33 (30%) против 75 (70%). В соответствии с TNM 8-го издания по T-статусу все случаи были распределены следующим образом: T1 – 1 (0,5%) случай, T2 – 5 (5%) случаев, T3 – 6 (5,5%) случаев, T4 – 96 случаев (89%). При первичном выявлении забрюшинной липосаркомы ни в одном случае не было отмечено метастатического поражения лимфатических узлов (N0 – 100% случаев). В соответствии с критериями ВОЗ (2013) все ВДЛПС имели низкую степень злокачественности/low grade (G1). Проведено стадирование заболевания по TNM-классификации 8-го издания: IA стадия выявлена в 1 случае (1%), IB стадия – в 107 (99%).

Первым этапом было произведено разделение пациентов на две группы сравнения. В первую группу вошел 41 (38%) пациент с липомоподобным подтипом ВДЛПС, минимальной долей склероза в опухоли ($\leq 15\%$). Во вторую группу были включены

67 (62%) пациентов со склерозирующим подтипом ВДЛПС – доля склероза в опухоли составляла $>15\%$. Проведен сравнительный межгрупповой анализ общей и безрецидивной выживаемости, результаты которого представлены на рис. 5, 6. Общая выжива-

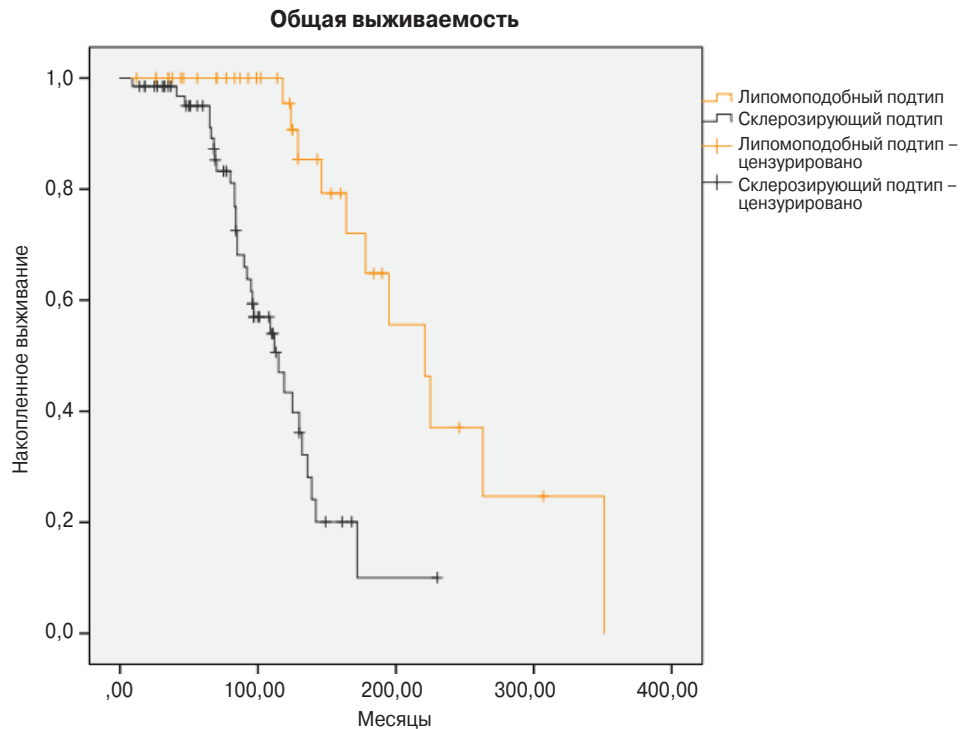


Рис. 5. Сравнение общей выживаемости пациентов в зависимости от подтипа ВДЛПС (метод Kaplan–Meier)

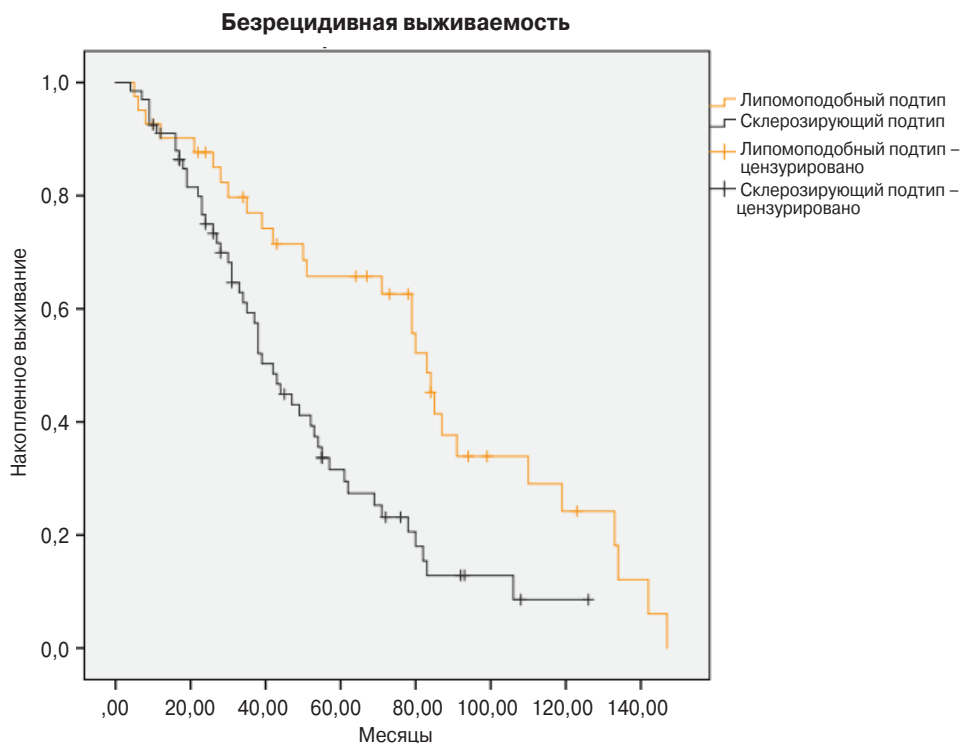


Рис. 6. Сравнение безрецидивной выживаемости пациентов в зависимости от подтипа ВДЛПС (метод Kaplan–Meier)

емость (ОВ) достоверно хуже в группе больных со склерозирующим подтипом ВДЛПС, чем в группе пациентов с липомодобным подтипом ($p=0,0001$; log-rank test). Медиана ОВ в группе липомодобного подтипа составила 221 (95% ДИ, 176, 265) мес, а в группе склерозирующего – 115 (95% ДИ, 90, 140) мес. Показатели 10-летней выживаемости в группах липомодобного и склерозирующего подтипов ВДЛПС были 50 и 18% соответственно. Безрецидивная выживаемость (БРВ) также достоверно хуже в группе больных со склерозирующим подтипом ВДЛПС, чем в группе пациентов с липомодобным подтипом ($p=0,001$; log-rank test). Медиана БРВ в группе липомодобного подтипа составила 83 (95% ДИ, 76, 90) мес, а в группе склерозирующего – 42 (95% ДИ, 35, 49) мес. Показатели 5-летней БРВ в группах липомодобного и склерозирующего подтипов были 54 и 21% соответственно.

Вторым этапом проведен анализ зависимости отдаленных результатов от доли склерозирующего компонента в опухоли в четырех группах сравнения с целью подтверждения нашей гипотезы, основанной на том, что при увеличении доли склерозирующего компонента в ВДЛПС сокращается общая и безрецидивная выживаемость.

В первую группу вошли 32 (30%) больных ВДЛПС с долей склерозирующего компонента в опухоли менее 5%. Во вторую группу был включен 21 (19%) пациент с долей склерозирующего компонента от

5 до 20%. Третья группа включала 34 (32%) больных с долей склерозирующего компонента более 20%, но менее 50%. В четвертую группу вошел 21 (19%) пациент с долей склерозирующего компонента более 50%. Результаты сравнительного межгруппового анализа общей и безрецидивной выживаемости представлены на рис. 7, 8. ОВ статистически значительно различается между группами с разными значениями доли склерозирующего компонента в опухоли. Наибольшая ОВ достигнута в группе пациентов с опухолями, доля склерозирующего компонента в которых менее 5%, в то время как самая короткая ОВ отмечена в группе больных ВДЛПС с долей склерозирующего компонента более 50% ($p=0,0001$; log-rank test). Медиана ОВ в первой группе составила 221 (95% ДИ, 176, 265) мес; во второй группе – 172 (95% ДИ, 104, 240) мес; в третьей – 130 (95% ДИ, 107, 153) мес; в четвертой – 84 (95% ДИ, 81, 87) мес. Показатели 10-летней выживаемости в 1-, 2-, 3- и 4-й группах составили 52; 45; 18 и 5% соответственно. Также наибольшая БРВ выживаемость достигнута в группе пациентов с опухолями, доля склерозирующего компонента в которой менее 5%, в то время как самая короткая выживаемость в группе больных ВДЛПС с долей склерозирующего компонента более 50% ($p=0,0001$; log-rank test). Статистически значимая разница достигнута между первой, третьей и четвертой группами ($p=0,0001$; log-rank test); второй и третьей ($p=0,008$; log-rank

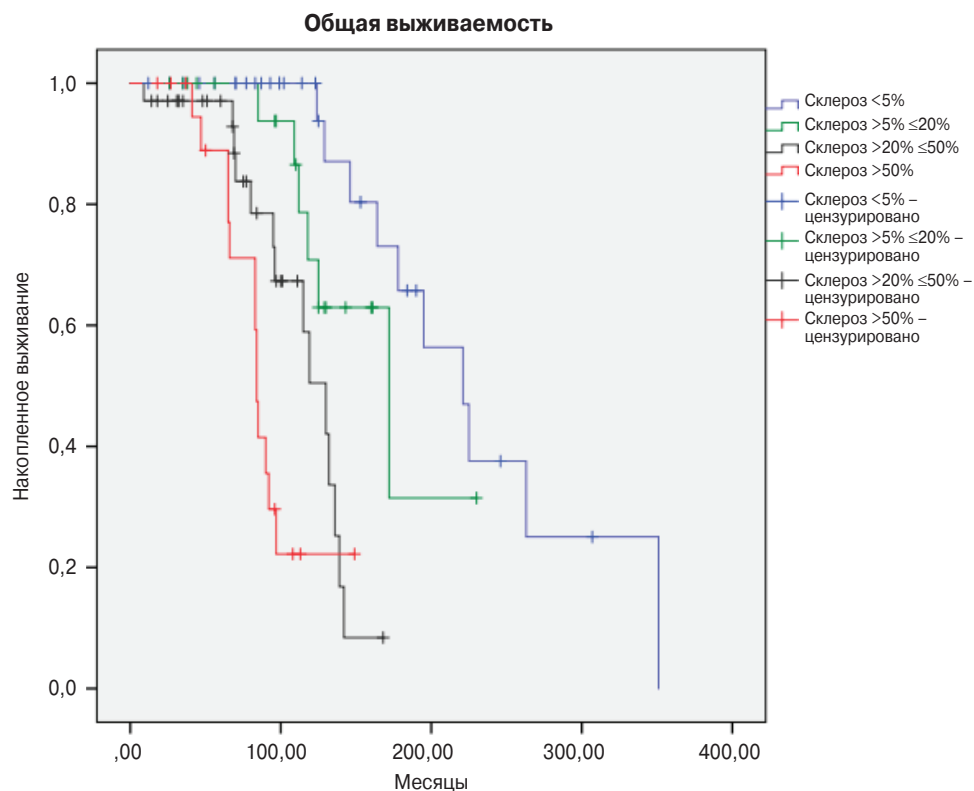


Рис. 7. Сравнение общей выживаемости пациентов в зависимости от доли склерозирующего компонента в ВДЛПС (метод Kaplan–Meier)

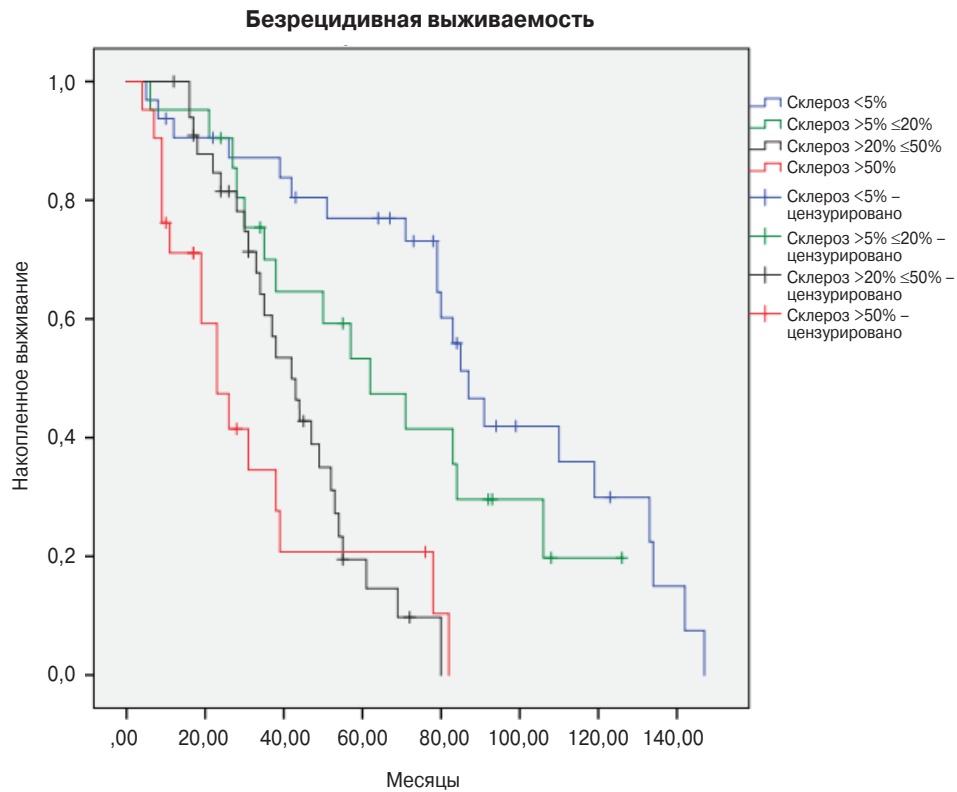


Рис. 8. Сравнение безрецидивной выживаемости пациентов в зависимости от доли склерозирующего компонента в ВДЛПС (метод Kaplan–Meier)

test); второй и четвертой ($p=0,003$; log-rank test). Медиана БРВ в первой группе составила 87 (95% ДИ, 75, 98) мес; во второй группе – 62 (95% ДИ, 35, 89) мес; в третьей – 42 (95% ДИ, 33, 51) мес; в четвертой – 23 (95% ДИ, 14, 32) мес. Показатели 5-летней БРВ в 1-, 2-, 3- и 4-й группах составили 68; 40; 9 и 5% соответственно.

Общая и безрецидивная выживаемость трех больных, опухоль которых содержала более 10% миксоидного матрикса и/или более 10% зон с высоким содержанием воспалительных клеток, не вошедших в сравнительный межгрупповой анализ, была следующей: ОВ – 90; 84 и 69 мес; БРВ – 23; 16 и 11 мес соответственно.

Дискуссия

В настоящем исследовании продемонстрирована связь объема склерозирующего компонента в ВДЛПС с течением и прогнозом заболевания. ОВ и БРВ у пациентов с липомоподобными ВДЛПС достоверно ($p=0,0001$) выше, чем у больных со склерозирующим подтипом.

Нами также было обнаружено наличие прямой взаимосвязи между увеличением доли склерозирующего компонента в опухоли со снижением общей и безрецидивной выживаемости больных. На наш взгляд, это может свидетельствовать о том, что появление и увеличение доли склерозирующего компонента в ВДЛПС может быть связано

со снижением клеточной дифференцировки и, как следствие, с увеличением злокачественного потенциала опухоли.

Полученные результаты проанализированы с учетом опыта зарубежных исследователей. За более чем 10-летний период нами было обнаружено единственное исследование, также демонстрирующее взаимосвязь доли склерозирующего компонента в забрюшинных ВДЛПС с прогнозом. Авторы поделили исследуемую когорту пациентов на две группы сравнения в зависимости от доли склерозирующего компонента в опухоли: в первую группу вошли пациенты с долей склерозирующего компонента в ВДЛПС до 10%, во вторую – более 10%. ОВ и БРВ больных статистически значимо была выше в первой группе, где доля склерозирующего компонента была менее 10% [12].

Заключение

Настоящее исследование свидетельствует о более агрессивном течении склерозирующего подтипа ВДЛПС по сравнению с липомоподобным подтипом. Мы полагаем, что полуколичественная оценка объема склерозирующего компонента в ВДЛПС способна служить простым и эффективным морфологическим маркером течения заболевания и прогноза при забрюшинных ВДЛПС. Тем не менее более точная клиническая значимость данного параметра требует дальнейшего исследования.

ЛИТЕРАТУРА

1. Fletcher CD, Bridge JA, Hogendoorn P, Mertens F WHO Classification of Tumours of soft tissue and bone. 4th Ed. IARC. 2013;33-44.
2. Creytens D. What's new in adipocytic neoplasia? *Virchows Arch.* 2020;476(1):29-39.
3. Vanhoenacker FM, Parizel PM, Gielen JL Imaging of Soft Tissue Tumors. 4th Ed. 2017;225-230.
4. Goldblum JR, Weiss SW, Folpe AL. Liposarcoma. In: Goldblum JR, Weiss SW, Folpe AL. *Enzinger and Weiss's soft tissue tumors*, 6th edn. 2014 Elsevier, Philadelphia.
5. Canter RJ, Qin LX, Ferrone CR, Maki RG, Singer S, Brennan MF. Why do patients with low-grade soft tissue sarcoma die? *Ann Surg Oncol.* 2008;15(12):3550-3560.
6. Thway K, Flora R, Shah C, Olmos D, Fisher C. Diagnostic utility of p16, CDK4, and MDM2 as an immunohistochemical panel in distinguishing well-differentiated and dedifferentiated liposarcomas from other adipocytic tumors. *Am J Surg Pathol.* 2012;36(3):462-469.
7. Dei Tos AP, Doglioni C, Piccinin S, Sciot R, Furlanetto A, Boiocchi M, Dal Cin P, Maestro R, Fletcher CD, Tallini G. Coordinated expression and amplification of the MDM2, CDK4, and HMGI-C genes in atypical lipomatous tumours. *J Pathol.* 2000;190(5):531-536.
8. Italiano A, Bianchini L, Keslair F, Bonnafous S, Cardot-Lecchia N, Coindre JM, Dumollard JM, Hofman P, Leroux A, Mainguené C, Peyrottes I, Ranchere-Vince D, Terrier P, Tran A, Gual P, Pedeutour F. HMGA2 is the partner of MDM2 in well-differentiated and dedifferentiated liposarcomas whereas CDK4 belongs to a distinct inconsistent amplicon. *Int J Cancer.* 2008;122(10):2233-2241.
9. Sirvent N, Coindre JM, Maire G, Hostein I, Keslair F, Guillou L, Ranchere-Vince D, Terrier P, Pedeutour F. Detection of MDM2-CDK4 amplification by fluorescence in situ hybridization in 200 paraffin-embedded tumor samples: utility in diagnosing adipocytic lesions and comparison with immunohistochemistry and real-time PCR. *Am J Surg Pathol.* 2007;31(10):1476-1489. DOI: 10.1097/PAS.0b013e3180581fff.
10. Tap WD, Eilber FC, Ginther C, Dry SM, Reese N, Barzan-Smith K, Chen HW, Wu H, Eilber FR, Slamon DJ, Anderson L. Evaluation of well-differentiated/de-differentiated liposarcomas by high-resolution oligonucleotide array-based comparative genomic hybridization. *Genes Chromosomes Cancer.* 2011;50(2):95-112.
11. Louis-Brennetot C, Coindre JM, Ferreira C, Perot G, Terrier P, Aurias A. The CDKN2A/CDKN2B/CDK4/CCND1 pathway is pivotal in well-differentiated and dedifferentiated liposarcoma oncogenesis: an analysis of 104 tumors. *Genes Chromosomes Cancer.* 2011;50(11):896-907.
12. Chrisinger JSA, Al-Zaid T, Keung EZ, Leung C, Lin HY, Roland CL, Torres KE, Benjamin RS, Ingram DR, Khan S, Somaiah N, Amini B, Feig BW, Lazar AJ, Wang WL. The degree of sclerosis is associated with prognosis in well-differentiated liposarcoma of the retroperitoneum. *J Surg Oncol.* 2019;120(3):382-388.
13. Weiss SW, Rao VK. Well-differentiated liposarcoma (atypical lipoma) of deep soft tissue of the extremities, retroperitoneum, and miscellaneous sites. A follow-up study of 92 cases with analysis of the incidence of "dedifferentiation". *Am J Surg Pathol.* 1992;16(11):1051-1058.
14. Evans HL. Atypical lipomatous tumor, its variants, and its combined forms: a study of 61 cases, with a minimum follow-up of 10 years. *Am J Surg Pathol.* 2007;31(1):1-14.

REFERENCES

1. Fletcher CD, Bridge JA, Hogendoorn P, Mertens F. WHO Classification of Tumours of soft tissue and bone. 4th Ed. IARC. 2013;33-44.
2. Creytens D. What's new in adipocytic neoplasia? *Virchows Arch.* 2020;476(1):29-39.
3. Vanhoenacker FM, Parizel PM, Gielen JL. Imaging of Soft Tissue Tumors. 4th Ed. 2017;225-230.
4. Goldblum JR, Weiss SW, Folpe AL. Liposarcoma. In: Goldblum JR, Weiss SW, Folpe AL. *Enzinger and Weiss's soft tissue tumors*, 6th edn. 2014 Elsevier, Philadelphia.
5. Canter RJ, Qin LX, Ferrone CR, Maki RG, Singer S, Brennan MF. Why do patients with low-grade soft tissue sarcoma die? *Ann Surg Oncol.* 2008; 15(12):3550-3560.
6. Thway K, Flora R, Shah C, Olmos D, Fisher C. Diagnostic utility of p16, CDK4, and MDM2 as an immunohistochemical panel in distinguishing well-differentiated and dedifferentiated liposarcomas from other adipocytic tumors. *Am J Surg Pathol.* 2012;36(3):462-469.
7. Dei Tos AP, Doglioni C, Piccinin S, Sciot R, Furlanetto A, Boiocchi M, Dal Cin P, Maestro R, Fletcher CD, Tallini G. Coordinated expression and amplification of the MDM2, CDK4, and HMGI-C genes in atypical lipomatous tumours. *J Pathol.* 2000;190(5):531-536.
8. Italiano A, Bianchini L, Keslair F, Bonnafous S, Cardot-Lecchia N, Coindre JM, Dumollard JM, Hofman P, Leroux A, Mainguené C, Peyrottes I, Ranchere-Vince D, Terrier P, Tran A, Gual P, Pedeutour F. HMGA2 is the partner of MDM2 in well-differentiated and dedifferentiated liposarcomas whereas CDK4 belongs to a distinct inconsistent amplicon. *Int J Cancer.* 2008;122(10):2233-2241.
9. Sirvent N, Coindre JM, Maire G, Hostein I, Keslair F, Guillou L, Ranchere-Vince D, Terrier P, Pedeutour F. Detection of MDM2-CDK4 amplification by fluorescence in situ hybridization in 200 paraffin-embedded tumor samples: utility in diagnosing adipocytic lesions and comparison with immunohistochemistry and real-time PCR. *Am J Surg Pathol.* 2007;31(10):1476-1489. DOI: 10.1097/PAS.0b013e3180581fff.
10. Tap WD, Eilber FC, Ginther C, Dry SM, Reese N, Barzan-Smith K, Chen HW, Wu H, Eilber FR, Slamon DJ, Anderson L. Evaluation of well-differentiated/de-differentiated liposarcomas by high-resolution oligonucleotide array-based comparative genomic hybridization. *Genes Chromosomes Cancer.* 2011;50(2):95-112.
11. Louis-Brennetot C, Coindre JM, Ferreira C, Perot G, Terrier P, Aurias A. The CDKN2A/CDKN2B/CDK4/CCND1 pathway is pivotal in well-differentiated and dedifferentiated

- liposarcoma oncogenesis: an analysis of 104 tumors. *Genes Chromosomes Cancer*. 2011;50(11):896-907.
12. Chrisinger JSA, Al-Zaid T, Keung EZ, Leung C, Lin HY, Roland CL, Torres KE, Benjamin RS, Ingram DR, Khan S, Somaiah N, Amini B, Feig BW, Lazar AJ, Wang WL. The degree of sclerosis is associated with prognosis in well-differentiated liposarcoma of the retroperitoneum. *J Surg Oncol*. 2019;120(3):382-388.
13. Weiss SW, Rao VK. Well-differentiated liposarcoma (atypical lipoma) of deep soft tissue of the extremities, retroperitoneum, and miscellaneous sites. A follow-up study of 92 cases with analysis of the incidence of "dedifferentiation". *Am J Surg Pathol*. 1992;16(11):1051-1058.
14. Evans HL. Atypical lipomatous tumor, its variants, and its combined forms: a study of 61 cases, with a minimum follow-up of 10 years. *Am J Surg Pathol*. 2007;31(1):1-14.

Информация об авторах / Information about the authors

Волков Александр Юрьевич, аспирант онкологического отделения хирургических методов лечения № 6 (абдоминальной онкологии) ФГБУ «НМИЦ онкологии им. Н.Н. Блохина» Минздрава России (г. Москва, Россия).

E-mail: 79164577128@yandex.ru
SPIN-код: 3013-4392. AuthorID: 1036201

Козлов Николай Александрович, кандидат медицинских наук, врач-патологоанатом патологоанатомического отделения отдела морфологической и молекулярно-генетической диагностики опухолей ФГБУ «НМИЦ онкологии им. Н.Н. Блохина» Минздрава России (г. Москва, Россия).

E-mail: newbox13@mail.ru
SPIN-код: 1847-6530. AuthorID: 926182

Неред Сергей Николаевич, доктор медицинских наук, ведущий научный сотрудник онкологического отделения хирургических методов лечения № 6 (абдоминальной онкологии) ФГБУ «НМИЦ онкологии им. Н.Н. Блохина» Минздрава России (г. Москва, Россия).

E-mail: nered@mail.ru
SPIN-код: 4588-3230. AuthorID: 394472

Стилиди Иван Сократович, доктор медицинских наук, академик РАН, профессор, директор ФГБУ «НМИЦ онкологии им. Н.Н. Блохина» Минздрава России (г. Москва, Россия), заведующий онкологическим отделением хирургических методов лечения № 6 (абдоминальной онкологии) ФГБУ «НМИЦ онкологии им. Н.Н. Блохина» Минздрава России (г. Москва, Россия).

E-mail: istilidi@front.ru
SPIN-код: 9622-7106. AuthorID: 443520

Строганова Анна Михайловна, кандидат биологических наук, заведующая молекулярно-биологической лабораторией отдела морфологической и молекулярно-генетической диагностики опухолей. ФГБУ «НМИЦ онкологии им. Н.Н. Блохина» Минздрава России (г. Москва, Россия).

E-mail: stroganova_am@mail.ru
SPIN-код: 5295-3338. AuthorID: 133519

Архири Петр Петрович, кандидат медицинских наук, врач-хирург онкологического отделения хирургических методов лечения № 6 (абдоминальной онкологии) ФГБУ «НМИЦ онкологии им. Н.Н. Блохина» Минздрава России (г. Москва, Россия).

E-mail: arhiri@mail.ru
SPIN-код: 6880-4902. AuthorID: 866561

Volkov Alexander Yu., MD, PhD student of the oncological department of surgical methods of treatment № 6 (abdominal oncology). The federal state budgetary institution «N.N. Blokhin National Medical Research Centre of oncology» of the Health Ministry of Russia, Moscow, Russia.

E-mail: 79164577128@yandex.ru
SPIN-code: 3013-4392. AuthorID: 1036201

Kozlov Nikolay A., MD, PhD, Pathology Department, The federal state budgetary institution «N.N. Blokhin National Medical Research Centre of oncology» of the Health Ministry of Russia, Moscow, Russia.

E-mail: newbox13@mail.ru
SPIN-code: 1847-6530. AuthorID: 926182

Nered Sergei N., MD, DSc, Leading researcher of the oncological department of surgical methods of treatment № 6 (abdominal oncology). The federal state budgetary institution «N.N. Blokhin National Medical Research Centre of oncology» of the Health Ministry of Russia, Moscow, Russia.

E-mail: nered@mail.ru
SPIN-code: 4588-3230. AuthorID: 394472

Stilidi Ivan S., MD, Academic of the Russian Academy of Sciences, Professor, Director of the Federal State Budgetary Institution «N.N. Blokhin National Medical Research Centre of oncology» of the Health Ministry of Russia, Moscow, Russia. Head of the oncological department of surgical methods of treatment № 6 (abdominal oncology). The federal state budgetary institution «N.N. Blokhin National Medical Research Centre of oncology» of the Health Ministry of Russia, Moscow, Russia.

E-mail: istilidi@front.ru
SPIN-code: 9622-7106. AuthorID: 443520

Stroganova Anna M., MD, PhD, head of the molecular biology laboratory of the Department of morphological and molecular genetic diagnostics of tumors. The federal state budgetary institution «N.N. Blokhin National Medical Research Centre of oncology» of the Health Ministry of Russia, Moscow, Russia.

E-mail: stroganova_am@mail.ru
SPIN-code: 5295-3338. AuthorID: 133519

Arkhiri Peter P., MD, PhD, surgeon of the oncological department of surgical methods of treatment № 6 (abdominal oncology). The federal state budgetary institution «N.N. Blokhin National Medical Research Centre of oncology» of the Health Ministry of Russia, Moscow, Russia.

E-mail: arhiri@mail.ru
SPIN-code: 6880-4902. AuthorID: 866561

Антонова Елена Юрьевна, аспирант отделения лекарственных методов лечения (химиотерапии № 17) ФГБУ «НМИЦ онкологии им. Н.Н. Блохина» Минздрава России (г. Москва, Россия).

E-mail: elenaantonova5@mail.ru

SPIN-код: 6335-7053. AuthorID: 1048553

Привезенцев Сергей Александрович, кандидат медицинских наук, заместитель главного врача больницы по онкологии. ГБУ ДЗ г. Москвы Городская клиническая больница им. Д.Д. Плетнева (г. Москва, Россия).

Antonova Elena Yu., PhD student of the Department of Medicinal Treatment (Chemotherapy № 17 Department) The federal state budgetary institution «N.N. Blokhin National Medical Research Centre of oncology» of the Health Ministry of Russia, Moscow, Russia.

E-mail: elenaantonova5@mail.ru

SPIN-code: 6335-7053. AuthorID: 1048553

Privezentsev Sergey A., MD, PhD, deputy chief doctor of the City Clinical Hospital D.D. Pletneva of Moscow Healthcare Department, Moscow, Russia.

Участие авторов

- Идея, концепция, дизайн исследования – А.Ю. Волков, Козлов Н.А.
- Сбор и обработка материала – А.Ю. Волков, Н.А. Козлов, А.М. Строганова, П.П. Архири, Е.Ю. Антонова.
- Статистическая обработка данных – А.Ю. Волков.
- Редактирование – С.Н. Неред, И.С. Стилиди, С.А. Привезенцев.

Дополнительные утверждения

Авторы согласны на публикацию представленной работы.

Авторы подтверждают, что данная рукопись в настоящее время не представлена для публикации в другие издания и не была принята для публикации в других изданиях.

Информация об источниках финансирования

Финансовой поддержки в настоящей статье не было.

Конфликт интересов

Авторы заявляют, что они не имеют конфликта интересов.